

# Moderne Strategien in der Narbentherapie

Behandlung von atrophen Narben,  
hypertrophen Narben und Keloiden

**Narben können in Abhängigkeit von Lokalisation, Ursache, Heilungsverlauf und individueller Disposition in unterschiedlichen Formen auftreten. Heutzutage unterscheidet man üblicherweise reife, unreife, atrophe, hypertrophe Narben und Keloide. Letztere sind häufig mit Juckreiz und expansivem Wachstum assoziiert und können neben teils signifikantem Spannungsgefühl und Schmerzen auch zu kosmetischen und psychischen Problemen führen.**

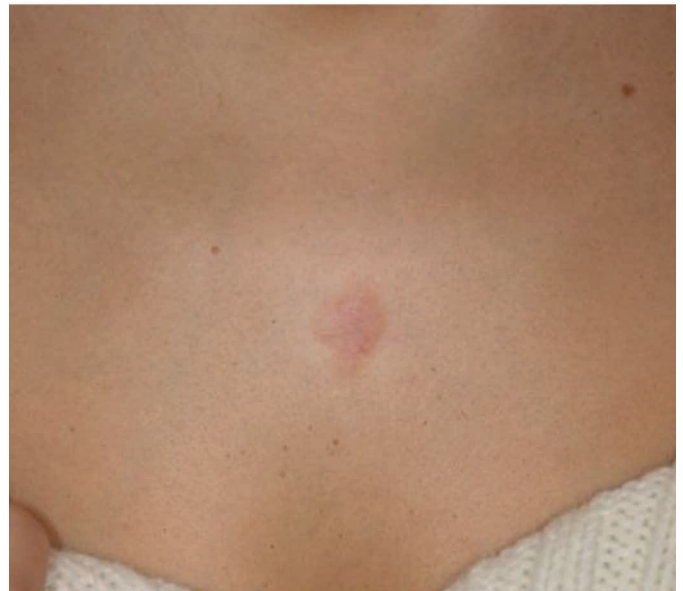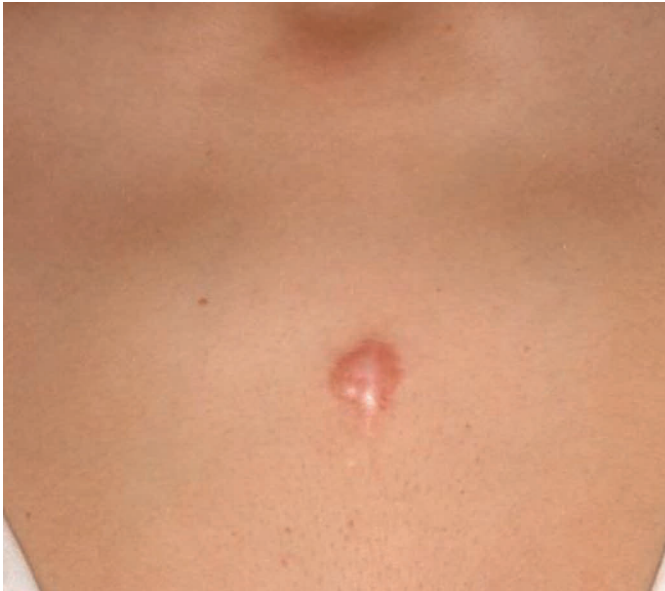In den letzten Jahren wurde das Spektrum etablierter Verfahren zur Behandlung überschießender Narben, wie zum Beispiel Kryotherapie, intraläsionale Steroide und Druckverbände, durch die Einführung neuerer Techniken (Laser, 5-Fluorouracil, u.a.) erweitert. Für den bestmöglichen Therapieerfolg werden diese heute zunehmend miteinander kombiniert.

## **Laserbehandlungen im Fokus**

Besonders die Anwendung eines gepulsten Farbstofflaser (PDL) hat sich in den letzten Jahren bei frischen, noch geröteten hypertrophen Narben und Keloiden als erfolgreich erwiesen [1]. Der Wirkmechanismus des PDL beruht auf einer selektiven Photothermolyse von Hämoglobinmolekülen, die einen mikrovaskulären Schaden und eine koagulative Nekrose verursacht und letztlich zu einer Gewebshypoxie führt.

Melanin ist dabei das kompetitive Chromophor, so dass diese Therapie bei dunkelhäutigen Menschen nicht bzw. schlecht wirksam ist. Das Verfahren muss in mehreren Sitzungen alle 4 Wochen wiederholt werden. In verschiedenen Studien zeigte sich eine gute Effektivität mit bis zu 75%igen Ansprechraten bei minimaler Morbidität. Meiner Erfahrung nach erscheint die anfängliche Kombination mit intraläsionalem Triamcinolonacetonid und Kryotherapie zur Abflachung der Keloide sinnvoll, da der Farbstofflaser nur relativ oberflächlich penetriert.

Mit neueren Lasergeräten spezifischer Wellenlänge sollen selektiv Blutgefäße entfernt werden. Der Nd:YAG-Laser zeigt dabei Ansprechraten von 36-47% [2]. In einer Studie an 17 Keloid-Patienten flachten fast 60% der Keloide nach einer Sitzung mit dem Nd:YAG-Laser ab [3]. Diese Patienten



**Abb. 1a-b: Keloid – Ausgangsbefund (l.) und Endergebnis nach 3 Kombinationsbehandlung mit Vereisung und intraläsionaler Triamcinolon-Acetonid-Injektion, gefolgt von 4 Behandlungen mit Farbstofflaser (r.).**

blieben bei den Nachuntersuchungen nach 18 Monaten bis zu fünf Jahre frei von Keloiden. Eine vorsichtige Indikationsstellung (kleinere Keloide und hypertrophe Narben aufgrund der begrenzten Eindringtiefe des Lasers) und umfassende Beratung des Patienten ist unumgänglich, da es bei diesen Verfahren zu vergleichsweise schwerwiegenden Nebenwirkungen (wie beispielsweise Pigmentstörungen, lang anhaltende Rötungen und Narben-Neubildung) kommen kann. Wie auch bei den vorhergehenden Verfahren sind meist mehrere Sitzungen über einen Zeitraum von mehreren Monaten notwendig.

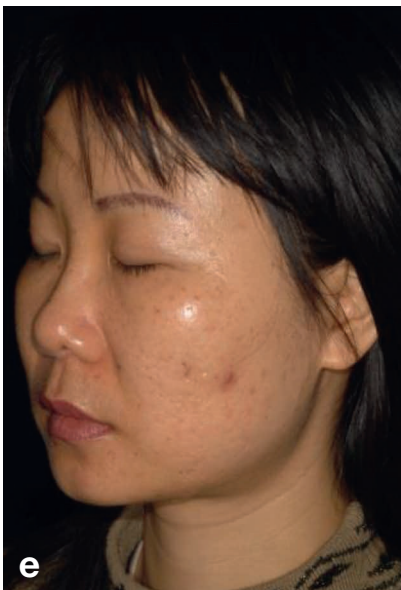
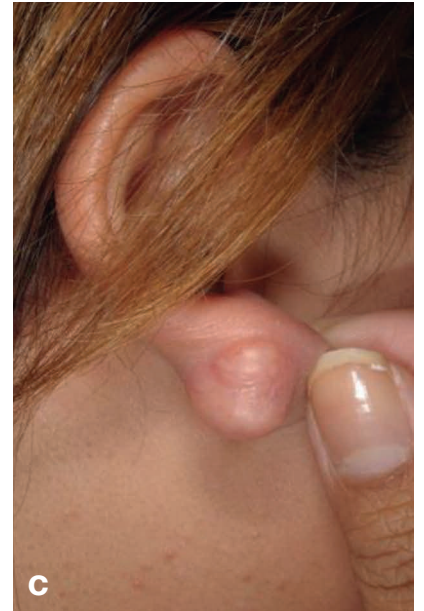
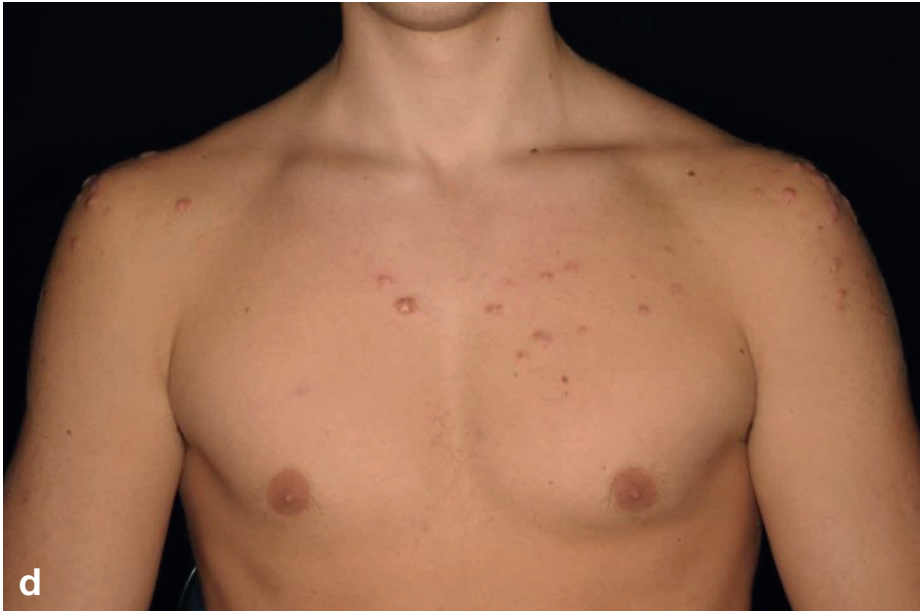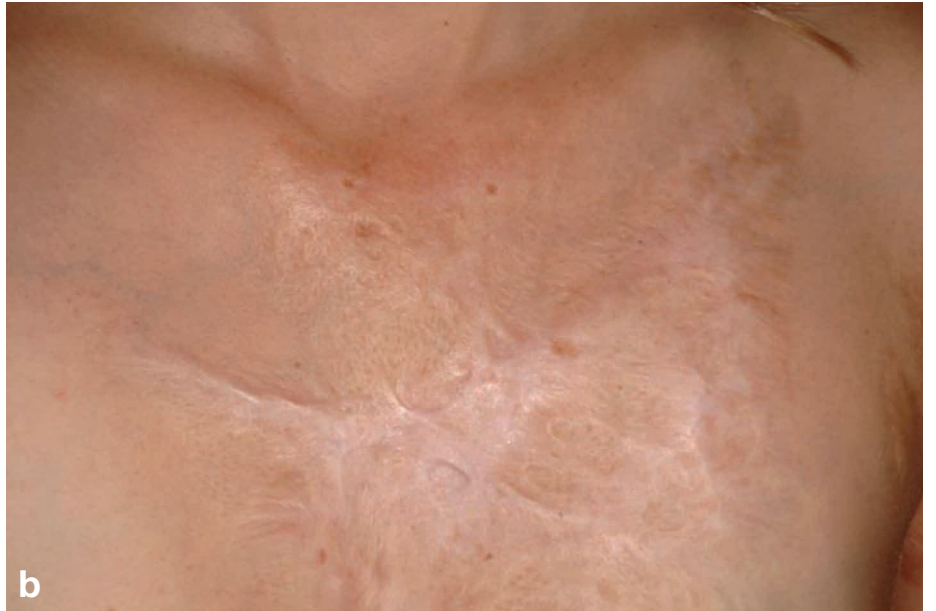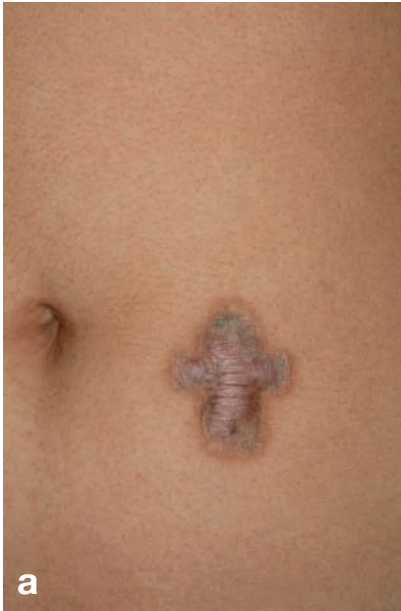### **Fraktionierte Laser auch bei hypertrophen Narben**

Basierend auf zahlreichen Studien und der aktualisierten internationalen Leitlinie werden neben Farbstoff- und Nd:YAG-Laser erstmals fraktionierte Laser zur Verbesserung von hypertrophen (Verbrennungs-)Narben empfohlen. Ein Behandlungsansatz, der schon seit längerer Zeit zur Behandlung von atrophen (Akne-) Narben erfolgreich eingesetzt wird.

Bei der fraktionalen Lasertherapie (FL) dringen die Laserstrahlen bis in die Lederhaut ein, um dort tausende von winzigen, mikroskopischen, vertikalen Licht-Säulen zu bilden, die thermische Änderungen verursachen. Diese kleinen Gewebsschädigungen stimulieren die Bildung von neuen Kollagenfasern und

die behandelten, geschädigten Zellen werden abgestoßen. Dadurch, dass zwischen den geschädigten Arealen intakte Hautstrukturen erhalten bleiben, ist eine schnellere Heilung mit weniger Nebenwirkungen, deutlich kürzeren Ausfallzeiten und geringeren Schmerzen möglich. Auch hier wird prinzipiell zwischen der ablativen (AFL) und nichtablativen fraktionalen Lasertherapie (NFL) unterschieden.

Nach einer NFL sieht man Schuppung und bronzartige Verfärbung, die etwa eine Woche nach der Behandlung beendet ist [4]. Bei der AFL dauert die Abheilung etwas länger und kann mit kleinen Blutungen und serösem Exsudat verbunden sein. Sowohl die AFL als auch die NFL werden in erster Linie bei Altershaut (Oberflächenbeschaffenheit, Elastizität, feine Falten, Pigmentverschiebungen) und zur Behandlung von Aknenarben eingesetzt. Seit einiger Zeit werden AFL (in erster Linie der fraktionierte CO<sub>2</sub>-Laser aufgrund der größeren Eindringtiefe) zur Verbesserung von großflächigen überschießenden Narben nach Verbrennungen oder Verbrühungen eingesetzt [5]. In der aktuellen Studienlage zeigt sich eine zunehmende Evidenz in Bezug auf die deutliche Verbesserung der Narbenqualität und die Reduktion von Kontrakturen durch dieses Verfahren. Diese Veränderungen beruhen wahrscheinlich auf relativ komplexen Veränderungen verschiedener Zytokin- und Wachstumsfaktorkonzentrationen und einer Wiederherstellung der ursprünglichen (physiologischen) Kollagenarchitektur [5].



**Abb. 2a-e: Pathologische Narben.**

- a) hypertrophe Narbe – Tätowierung
- b) hypertrophe Narbe – drittgradige Verbrennung
- c) Keloid – wulstiger, geröteter Tumor am Ohrläppchen
- d) Keloid – Akne
- e) atrophe Narben

Nach allen Laserbehandlungen ist die neu gebildete Haut auch nach Monaten sehr lichtempfindlich. Daher sollte dem Patienten die regelmäßige Anwendung eines Sonnenschutzmittels, das sowohl vor UVA- und UVB-Bereich (LSF 50 oder 50+) schützt, empfohlen werden. Eine systemische Infektionsprophylaxe (Aciclovir® und Breitspektrum-Antibiotikum) sollte vor einem klassischen "Skin-Resurfacing" sowie bei größeren Behandlungsarealen durch AFL immer erfolgen [5].

## Pathologische Narben

Hypertrophe Narben imponieren als rötliche Bindegewebswucherungen, die die Grenze der ursprünglichen chirurgischen oder Verletzungswunde nicht überschreiten, wie z.B. Tätowierung (s. Abb. 2a) Abb. und drittgradige Verbrennungen (s. Abb. 2b). Keloide überschreiten charakteristischerweise die Grenze der ursprünglichen Verletzungswunde und erscheinen als derbe, wulstige, gerötete Tumoren (s. Abb. 2c). Besonders häufig betroffen sind neben den Ohrläppchen die vordere Brustregion und die Schulterpartie, z.B. nach ausgeprägter Akne (s. Abb. 2d). Atrophe Narben imponieren klinisch als Substanzverlust (s. Abb. 2e).

## Ausblick

Die Therapie überschießender Narben gestaltet sich weiterhin schwierig. Ziel der Narbenbehandlung bleibt es, Größe, Ausdehnung und Volumen der überschießenden Narbe zu reduzieren und Beschwerden wie Juckreiz, Schmerzen und Spannungsgefühl zu verringern. Die meisten der in den aktualisierten, internationalen Leitlinien vorgestellten Methoden zur Behandlung von hypertrophen Narben und Keloiden können bei richtiger Indikation relativ einfach angewendet werden. Neben etablierten Verfahren (Kryotherapie, intraläsionale Kortikosteroide, operative Verfahren) zeigen heute neuere Verfahren wie beispielsweise der Gebrauch von 5-Fluorouracil gute Erfolge. Eine besondere Beachtung finden (ablative) fraktionierte Laser, welche vor allem bei hypertrophen Verbrennungsnarben laut aktuellen Studien zu einer deutlichen Verbesserung der Narbenqualität und einer Reduktion von Kontrakturen führen können [5]. Ihr Einsatz bei aktiven Keloiden sollte aber weiterhin mit größter Zurückhaltung erfolgen. ■

## LITERATUR:

1. Alster T, (2003) Laser scar revision: comparison study of 585-nm pulsed dye laser with and without intralesional corticosteroids. *Dermatol Surg* 29: 25-29
2. Bouzari N, Davis SC, Nouri K (2007) Laser treatment of keloids and hypertrophic scars. *Int J Dermatol* 46:80-88
3. Kumar K, Kapoor BS, Rai P et al. (2000) In-situ irradiation of keloid scars with Nd:YAG laser. *J Wound Care* 9:213-215
4. Anderson RR, Donelan MB, Hivnor C, Greeson E, Ross EV, et al. (2014) Laser treatment of traumatic scars with an emphasis on ablative fractional laser resurfacing: consensus report. *JAMA Dermatol* 150: 187-193.
5. Gauglitz GG (2013) Management of keloids and hypertrophic scars: current and emerging options. *Clin Cosmet Invest Dermatol* 6: 103-114

## KONTAKT

### PD Dr. med. Gerd G. Gauglitz, MMS

Klinik für Dermatologie und Allergologie der Ludwig-Maximilian-Universität München  
Frauenlobstraße 9-11  
80337 München  
E-Mail: [gerd.gauglitz@med.uni-muenchen.de](mailto:gerd.gauglitz@med.uni-muenchen.de)